

Hermafroditismo verdadero. Un caso 46XY/46XX

Valentina Elisabet Villafañe,* Jorge Alejandro Blasco*

RESUMEN

El hermafroditismo verdadero es la presencia de tejido ovárico y testicular en un mismo individuo. Este trastorno intersexual es poco frecuente. Se describe el caso de un paciente de 13 años con cariotipo 46XY/46XX y ovotestis. Se hace hincapié en las características histológicas y embriológicas. Existen trastornos de diferenciación sexual con genitales externos ambiguos: pseudohermafroditismo, disgenesia gonadal y hermafroditismo verdadero. Este último es el menos frecuente y se debe sospechar ante un recién nacido con genitales externos ambiguos. En esta situación se debe trabajar con un equipo multidisciplinario. El diagnóstico se confirma solamente por el examen histológico de las gónadas.

Palabras clave: hermafroditismo, hermafroditismo verdadero, ovotestis, 46XY/46XX, gónada, ovario, testículo, genitales ambiguos.

ABSTRACT

The true hermaphroditism is the presence of ovarian and testicular tissue in the same individual. This disorder is a rare cause of intersexuality. This article describes the case of a 13-year-old patient with 46XY/46XX karyotype and ovotestis. We emphasize on histological and embryological characteristics. There are disorders of sexual differentiation with ambiguous external genitalia, pseudohermaphroditism, gonadal dysgenesis and true hermaphroditism. This last one is the least frequent and should be suspected in the presence of a newborn with ambiguous genitalia. In this situation we must work in a multidisciplinary team. The diagnosis is confirmed only by histological examination of the gonads.

Key words: hermaphroditism, true hermaphroditism, ovotestis, 46XY/46XX, gonad, ovary, testicle, ambiguous genitalia.

La diferenciación sexual es un rasgo fenotípico que se relaciona con la base genética de un individuo, lo cual implica un desarrollo embrionario específico gonadal. Sin embargo, existen trastornos intersexuales, el menos frecuente es el hermafroditismo verdadero, que se define como la existencia de tejido testicular y ovárico en un mismo individuo. Debido a la baja frecuencia de esta afección comunicamos el siguiente caso.

CASO CLÍNICO

Paciente de 13 años, de fenotipo femenino con ausencia de menarquia que consultó en el Hospital Dr. J Penna de Bahía Blanca. Antecedentes: ambigüedad genital al nacimiento, cariotipo 46XY/46XX, biopsia incisional previa de gónada derecha: tejido ovárico y de gónada izquierda: testículo inmaduro. A los 13 años se practicó cirugía, la cual informó: 1) gónada derecha: aspecto de ovario, hemiútero, trompa de Falopio y hemivagina; 2) gónada izquierda: aspecto de testículo dismórfico u ovotestis. En el servicio de Patología se recibió la gónada izquierda, de forma lobulada, pardo violácea de 4 x 2.5 x 1 cm (Figura 1). En la microscopia se observó parénquima gonadal con túbulos seminíferos y espermatogonias en su luz, sin maduración aparente; además, mostraba sector de estroma ovárico con estructuras foliculares en diferentes estadios madurativos (Figuras 2 a 4). Diagnóstico histológico: ovotestis.

* Servicio de Patología, Hospital Interzonal General de Agudos Dr. José Penna.

Correspondencia: Dra. Valentina Elisabet Villafañe. Lisandro de la Torre 353, CP (2322) Sunchales, Provincia de Santa Fe, República Argentina. Correo electrónico: valentinavillafane@hotmail.com
Recibido: octubre, 2010. Aceptado: enero, 2011.

Este artículo debe citarse como: Villafañe VE, Blasco JA. Hermafroditismo verdadero. Un caso 46XY/46XX. Patología Rev Latinoam 2011;49(2):138-140.

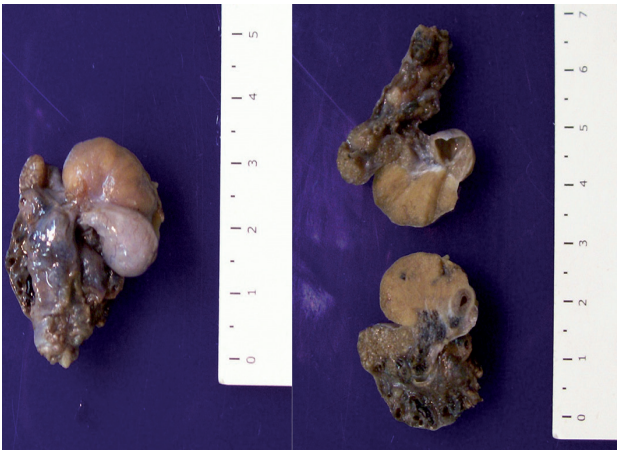


Figura 1. Imagen macroscópica de la pieza quirúrgica. Las figuras de este artículo aparecen a color en el anexo 3 de este número.

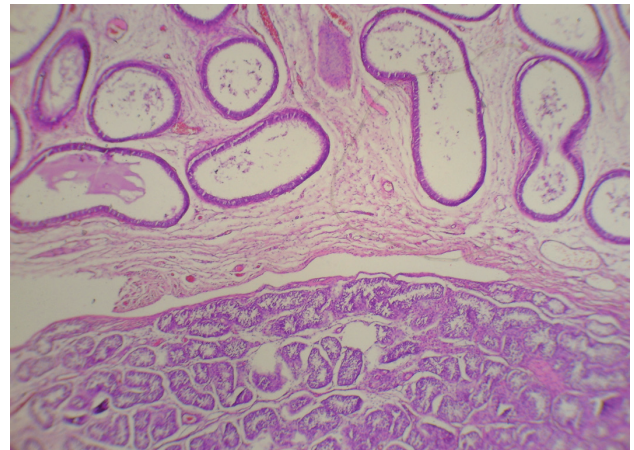


Figura 3. Ovotestis: área testicular y epidídimo (HE x10).

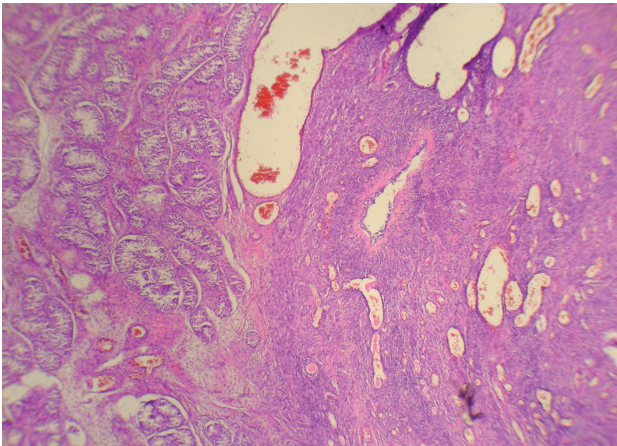


Figura 2. Ovotestis: parénquima testicular y ovárico (HE x10).

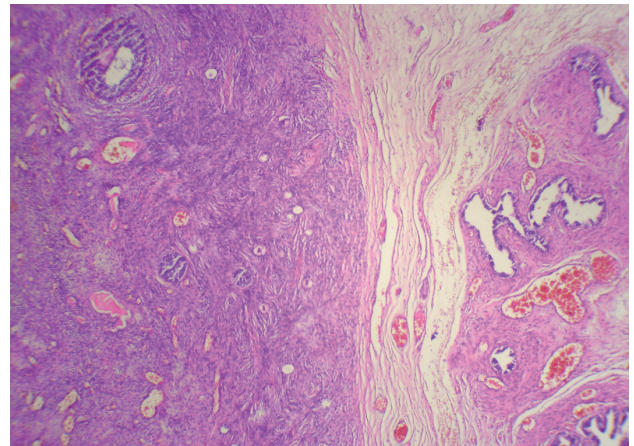


Figura 4. Ovotestis: área ovárica y esbozo de trompa uterina (HE x10).

DISCUSIÓN

En la especie humana, la gónada primitiva es indiferenciada y a partir de la séptima semana de desarrollo, se inicia la transformación hacia testículo si el embrión posee el gen SRY (ubicado en el cromosoma Y). Por el contrario, si no posee este gen, la gónada comienza a diferenciarse hacia ovario alrededor de la novena semana.^{1,2} En ambos sexos, los genitales externos son idénticos hasta la octava semana de gestación, después de ese tiempo son masculinizados por la testosterona secretada por los testículos o, bien, desarrollan un fenotipo femenino en ausencia de la estimulación androgénica.³

Son trastornos de diferenciación sexual con genitales externos ambiguos: pseudohermafroditismo femenino,

pseudohermafroditismo masculino, disgenesia gonadal y hermafroditismo verdadero.^{2,3} Este último es el menos frecuente, pero la incidencia exacta se desconoce.^{4,5} El hermafroditismo verdadero posee simultáneamente tejido testicular y ovárico, sea en gónadas separadas o en una misma gónada, esta última recibe el nombre de ovotestis.^{1,5,6} El cariotipo más frecuente de esta afección es 46XX en 70% de los casos, seguido por 46XX/46XY en 20%, el resto está dado por 46XY, 46XXY, 45XO/46XY, 47XXY/46XX.⁷

En términos anatómicos, el hermafroditismo se clasifica en: *a)* alterno o lateral: cuando se encuentra un ovario en un lado y un testículo en el otro; *b)* bilateral: cuando existen ovotestis de cada lado y *c)* unilateral: cuando hay un ovotestis en un lado y un ovario o testículo en el otro.⁵ La gónada que se observa con más frecuencia en el herma-

froditismo verdadero es el ovotestis en 40%, seguida del ovario en 33%.⁷ Además presentan: 95% trompa de Falopio adyacente al ovotestis, 10% útero normal, 13% ausencia de útero, 14% ausencia de cuello uterino y 46% hipoplasia uterina.⁸ Desde el punto de vista macroscópico, la porción de ovario de un ovotestis tiene una superficie convoluta y consistencia firme, por el contrario, la porción testicular es lisa y de textura blanda.⁸ A la histología, el segmento del testículo suele ser displásico, con fibrosis intersticial, túbulos inmaduros y esclerosados, la espermatogénesis es excepcional. El sector de ovario suele estar menos alterado, por lo que pueden encontrarse folículos primordiales bien maduros y a veces es posible la fertilidad.⁷

El hermafroditismo verdadero tiene origen en más de un mecanismo genético, a continuación explicaremos tres de los mismos. El más comprensible es el de las quimeras o mosaicos cigóticos 46XX/46XY.¹ El término quimera es cuando se origina en dos cigotos que se fusionan espontáneamente y dan un embrión único pero con dos líneas celulares; las células que contienen cromosomas sexuales XX y las que tienen XY.^{1,9,10} En el mosaicismo las líneas celulares derivan de un mismo cigoto.³ Otro mecanismo que ocurre en la mayoría de los casos de hermafroditismo verdadero que tienen un cariotipo de 46XX y no poseen el gen SRY es el de transmisión de un gen mutado (Z, hipotético). Dicho gen Z mutado no ejecuta su función normal, que es reprimir la cascada regulatoria del desarrollo masculino, por lo cual se desarrolla tejido testicular y óvarico en un mismo individuo. El último mecanismo sucede en 10% de los hermafroditas con cariotipo 46XX y es la presencia del gen SRY en el segmento distal del cromosoma X, el cual se inactiva al azar en ciertas células.¹

La asignación del sexo debe basarse en las características de los genitales, la respuesta hormonal, los hallazgos durante la intervención quirúrgica y el contexto familiar y cultural. El manejo quirúrgico de los pacientes con hermafroditismo verdadero consiste en la extirpación del tejido gonadal y de los conductos que no pertenecen al sexo asignado. El inicio del reemplazo hormonal es alrededor de la edad de 12 años.⁷ El riesgo de transformación maligna del ovotestis es de 2.6 a 4.6% de los casos.⁷ Los

tumores de células germinales son los más frecuentes y el disgerminoma es la variedad histológica más común.^{7,8}

Este caso es un hermafroditismo unilateral, donde los hallazgos morfológicos están acorde con la bibliografía encontrada. Pensamos que el mecanismo genético de origen es el de quimera o mosaicismo, ya que el cariotipo de nuestro paciente es 46XY/46XX. Esta forma es la segunda más frecuentemente encontrada en los pacientes con hermafroditismo verdadero. En la actualidad la orientación sexual del paciente es femenina y coincide con el sexo de crianza. El hermafroditismo verdadero es poco frecuente y debe sospecharse ante un recién nacido con genitales externos ambiguos. En esta situación debe trabajarse con un equipo multidisciplinario. El diagnóstico se confirma únicamente por el examen histológico de las gónadas, al encontrar tejido testicular y ovárico en el mismo individuo.

REFERENCIAS

1. Solari A. Genética humana. Fundamentos y aplicaciones en Medicina. 3ª ed. Argentina: Médica Panamericana; 2004:201-228.
2. Moore K, Persaud T. Embriología clínica. 6ª ed. México: McGraw-Hill Interamericana; 2000:338-368.
3. Gutierrez R, Calzada L, Saborio M y col. Ambigüedad genital. Rev Méd Hosp Nac Niños 1999;34(Suppl):99-112.
4. Farreras Valenti P, Rozma C. Medicina Interna. 13ª ed. España: Mosby/Doyma Libros; 1995:2164-2183.
5. Cossio G, Augusto L, Espino M. Hermafroditismo verdadero a propósito de un trastorno de la diferenciación sexual. Rev del Hospital del Niño de Panamá 2006;22:62-65.
6. Marin O, Dipierrri J, Pereyra Rozas A y col. Hermafroditismo verdadero, presentación de dos casos, uno de ellos con mosaicismo 46,XX/46,XY. VII Congreso Virtual Hispanoamericano de Anatomía Patológica. <http://www.conganat.org/7congreso/PDF/251.pdf>
7. Lucio Ortiz C, Ábrego Moya V. Hermafroditismo verdadero, características clínicas, genotipo e histología gonadal. Rev Medicina Universitaria 2003;5:176-179.
8. Kurman R. Blaunstein's Pathology of the female genital tract. 5ª ed. Springer-Verlag; 2001:25-32.
9. Rosai J. Rosai and Ackerman's Surgical Pathology. 9th ed. China: Mosby; 2004:1650-1652.
10. Aruna N, Purushottam Rao M, Sayee R. 46,XX/46,XY chimerism –A case report. J Anat Soc 2006;55:24-26.